



# LA NIRVANINA

## COMO ANESTÉSICO LOCAL



### MEMORIA



Museo Nacional de Medicina PARA OPTAR






WWW.MUSEOMEDICINA.CL

### Al Grado de Licenciado en Medicina i Farmacia


POR

## EVARISTO MARIN SILVA

(Interno del Hospital de San Vicente)



SANTIAGO DE CHILE



IMPBENTA VALPARAISO DE FEDERICO T. LATHROP


707—Santa Rosa—707


1900



Museo Nacional de Medicina

WWW.MUSEOMEDICINA.CL






Museo Nacional de Medicina

WWW.MUSEOMEDICINA.CL

# Dedicatoria

Museo Nacional de Medicina  
WWW.MUSEOMEDICINA.CL



A MIS MAESTROS

DOCTORES:—Ventura Carvallo E.

Isaac Ugarte G.

Gregorio Amunátegui S.

Museo Nacional de Medicina  
WWW.MUSEOMEDICINA.CL

Museo Nacional de Medicina  
WWW.MUSEOMEDICINA.CL

*Junio de 1900*



Museo Nacional de Medicina

WWW.**El Autor** MEDICINA.CL

Museo Nacional de Medicina  
WWW.MUSEOMEDICINA.CL

Museo Nacional de Medicina  
WWW.MUSEOMEDICINA.CL

Museo Nacional de Medicina  
WWW.MUSEOMEDICINA.CL



Museo Nacional de Medicina  
WWW.MUSEOMEDICINA.CL



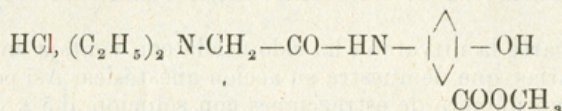

Museo Nacional de Medicina

WWW.MUSEOMEDICINA.CL

Museo Nacional de Medicina  
WWW.MUSEOMEDICINA.CL



La nirvanina es el clorhidrato del éter metílico del ácido dietilglicolamidoxibenzoico.



Esta sustancia es un producto de síntesis derivada del ortoformo, cuyo descubrimiento se debe al Profesor Einhorn i al Doctor Heinz.

Es un polvo blanco, cristalino, ligero, sin olor apreciable, de sabor salado i un poco amargo, parecido al yoduro de potasio.

Soluble en agua, mas en alcohol, poco soluble en éter e insoluble en el aceite. Da con el percloruro de hierro una reaccion violeta. No es cáustico ni tóxico sino a dosis muy elevadas. Se funde a la temperatura de 185°.

El poder anestésico de la nirvanina varia con el grado de concentracion de las soluciones empleadas; pero no, proporcionalmente. Es decir, que si con una solucion al  $\frac{1}{10}\%$  la anestesia dura 5 minutos, con una solucion de concentracion diez veces mayor como es la solucion al 1%, la anestesia dura 20 minutos.

El cuadro siguiente ilustrará sobre la duracion de la anestesia segun el grado de concentracion de la solucion.

Concentracion de la solucion por ciento.	$\frac{1}{10}$	$\frac{1}{8}$	$\frac{1}{5}$	$\frac{1}{4}$	$\frac{1}{3}$	$\frac{1}{2}$	1	2
Duracion de la anestesia en minutos.	5	7	12	14	16	18	20	23



Museo Nacional de Medicina

WWW.MUSEOMEDICINA.CL

En cuarto al momento en que aperece la anestesia despues de la inyeccion, varia con la cantidad i grado de concentracion de la solucion de nirvanina.

El cuadro siguiente demuestra lo ya espuesto.

2 cent. cub. de solucion al $\frac{1}{2}$ %	Principia la anestesia a los 25 mts.
2 " " " " " 1 %	" " " " " 18 "
2 " " " " " 2 %	" " " " " 10 "
3 " " " " " 2 %	" " " " " 7 "
4 " " " " " 2 %	" " " " " 6 "

Museo Nacional de Medicina

Segun los resultados del cuadro anterior, de las operaciones i experiencias practicadas por Luxenburger, la solucion mas práctica es la de 2 %; como se vé claramente en el cuadro de 134 operaciones.

Por otra parte la nirvanina ha sido usada con ventaja en operaciones dentarias, que demuestra su accion anestésica. Así por ej. se ha hecho gran número de extracciones con solucion al 5 % despues de 3 a 4 minutos.

Solo en casos de periostitis mui agudas se requiere mas cuidado i lentitud en la infiltracion de la solucion, principiando por la vecindad del diente enfermo. Aun neuraljias rebeldes han sido combatidas por inyecciones de solucion al 2 %, practicadas en la rejion inervada por el nervio, como la infra orbitaria (observacion de Luxenburger.)

La nirvanina comparte con la cocaina la buena cualidad de no irritar las heridas, en jeneral cicatrizan sin complicaciones inflamatorias, como cuando se opera bajo la anestesia clorofórmica.

Ademas la nirvanina participa de superioridad sobre la cocaina, en lo que se refiere al dolor post-operatorio, pues, con la primera dicho dolor no aparece; salvo en ciertas operaciones como en las de tendones i huesos, que se produce con las dos clases de anestesia.

Sin duda, que las propiedades antes mencionadas, no son las únicas que posee la nirvanina, pues, ademas envuelve en si la de ser un antiséptico eficaz. Einhorn i Heinz han demostrado que en una solucion al 1 % no se produce putrefaccion.

Luxenburger ha hecho experiencias para demostrar el poder bactericida de la nirvanina; en extracto de carne jelatinoso el cual contenia cantidades diversas de nirvanina, sembró estafilococcus piogenus albus, citreus i bacillus piocianicus, colocó la jelatina infectada en cápsulas de Petri esterilizadas, dejándolas dos dias en una estufa a la temperatura de 24.º

Notó, que en los vasos que contenian jelatina nirvanina al 4-3 i 2 %, no se habia producido ningun crecimiento de bacterios. En la jelatina nirvanina al 1 % se desarrolló solo una vez el bacillus piocia-

nicus escaso i raquíptico; miéntras que el estafilococos albus i citreus apenas se desarrolla en soluciones de jelatina nirvanina al  $\frac{1}{2}$  %.

El cuadro adjunto demuestra la accion bactericida de que nos hemos ocupado.

Concentraci3n de la jelatina nirvanina	Crecimiento del bacillus pioicianicus	Crecimiento del estafilococos piojenus albus	Crecimiento del estafilococos piojenus citreus
4 %	0	0	0
3 %	0	0	0
2 %	0	0	0
1 %	Muy pocos i colonias raquípticas sobre la placa	0	0
$\frac{1}{2}$ %	Muchos sin coloracion	Término medio, 20 colonias	0
$\frac{1}{4}$ %	id.	Innumerables	Término medio, 18 colonias
$\frac{1}{8}$ %	id.	id.	Innumerables

Creemos que con lo espuesto queda demostrado el poder bactericida de la nirvanina, llamando la atencion sobre que la soluci3n al 2 % es la mas recomendable, por cuanto en ella no hai desarrollo de jérmenes patójenos.

En la práctica hospitalaria en muchas ocasiones que no es posible obtener soluciones frescas de nirvanina, se pueden esterilizar varias veces las soluciones sin que se descompongan, ni pierdan de un modo notable su poder anestésico; esta propiedad no la posee la cocaina.



DURACION DE LA ANESTESIA DESPUES DE LA

Contenido por ciento de las soluciones de nirvanina	1 Esterilizacion	2 Esterilizacion	3 Esterilizacion	5 Esterilizacion
1/10	5 minutos	4 minutos	5 minutos	4 minutos
1/10	7 " "	8 " "	7 " "	5 " "
1/10	12 " "	12 " "	11 " "	7 " "
1/10	14 " "	14 " "	13 " "	10 " "
1/10	16 " "	15 " "	16 " "	13 " "
1/10	18 " "	18 " "	17 " "	14 " "
1/10	20 " "	19 " "	19 " "	16 " "

Pasemos ahora a hablar sobre uno de los puntos mas importantes, es decir, el peligro que presenta este nuevo remedio para el paciente.

La cocaina es conocida por sus manifestaciones tóxicas, que son extremadamente variables en sus efectos segun el título de la solución. (La Farmacopea jermánica da como dosis máxima 0.05.)

Einhorn i Heinz han probado por esperiencias en animales, que la nirvanina es diez veces menos tóxica que la cocaina, siendo la dosis máxima para estos esperimentadores de 0,50 centigramos; pero Luxenburger por esperimentos en conejos con solución al 10% cree que no es dosis mui alta.

Las esperiencias hechas por Luxenburger son las siguientes:

1. ESPERIENCIA

a) Conejo A.

Peso 2940 gramos

Se inyectaron a las:






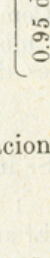
9 horas 22 minutos	0.15 de nirvanina	} de nirvanina en 1 h. 8 m.	} 0.60 de nirvanina en 1 h. 28 m.	} 1 gramo de nirvanina en 3 h. 18 m.
9 " 57 " "	0.1 " "			
10 " 21 " "	0.15 " "			
10 " 40 " "	0.1 " "			
11 " — " "	0.1 " "			
11 " 21 " "	0.1 " "			
11 " 45 " "	0.1 " "			
12 " 40 " "	0.2 " "			



b) Conejo B.

Peso 2800 gramos

Se inyectaron a las:

9 horas 8 minutos		0. 1 de nirvanina	 0.50 de nirvanina 1 h. 8 m.	 0.60 de nirvanina 1 h. 33 m.	 0.95 de nirvanina en 2 horas 55 minutos.
9 " 46 "		0. 1 " "			
10 " 12 "		0. 1 " "			
10 " 30 "		0.15 " "			
10 " 55 "		0. 1 " "			
11 " 15 "		0. 1 " "			
11 " 30 "		0. 1 " "			
11 " 40 "		0. 1 " "	 0.50 de nirvanina 1 h. 8 m.	 0.60 de nirvanina 1 h. 33 m.	 0.95 de nirvanina en 2 horas 55 minutos.
12 " 3 "		0. 1 " "			

En estas esperiencias no se notaron síntomas de intoxicacion.


2. ESPERIENCIA

Se usaron al dia siguiente para esta esperiencia los mismos conejos de la esperiencia anterior.

a) Conejo A.

Peso 2940 gramos


Se inyectaron a las:

9 horas 59 minutos		0. 2 de nirvanina	 0.60 de nirvanina en 24 minutos.
10 " 13 "		0. 2 " "	
10 " 23 "		0. 2 " "	

b) Conejo B.

Peso 2800 gramos

Se inyectaron a las:

10 horas 7 minutos		0. 3 de nirvanina	 0.50 de nirvanina { 0.70 de nirvanina en 27 m.
10 " 19 "		0. 2 " "	
10 " 30 "		0. 2 " "	

Los principios de intoxicacion comienzan en el conejo A. a las 10 horas 36 minutos; en el conejo B. a las 10 horas 34 minutos.

Los animales corren ajitados, tratan de esconderse i quedan con las patas estiradas apoyados sobre el vientre. Convulsiones tónicas i clónicas se presentan alternativamente en las estremidades anteriores i posteriores; a menudo hai espasmos.


Despues de  $\frac{3}{4}$  a  $1\frac{1}{2}$  hora han desaparecido todos los síntomas de intoxicacion; solo se nota un pequeño cansancio i tristeza.



3. ESPERIENCIA

a) Conejo C. Peso 2570 gramos

Se inyectaron a las:

 Museo Nacional de Medicina WWW.MUSEOMEDICINA.CL	11 horas 37 minutos 11 " 42 " 11 " 47 "	0 4 de nirvanina   0. 1 " "   0. 1 " "	{ 0.50 de { nirvanina { en 5 m.	{ 0.60 de { nirvanina { en 10 m.
----------------------------------------------------------------------------------------------------------------------------------------	-----------------------------------------------	----------------------------------------------	---------------------------------------	----------------------------------------

Comienza la intoxicacion a las 11 horas 51 minutos, i presenta los mismos caracteres como en la esperiencia 2, desaparece despues de 1 hora 10 minutos.

b) Conejo D. Peso 2320 gramos

Se inyectaron en:


1 hora 24 minutos, 0.50 de nirvanina.  
El animal queda tranquilo, alegre i come.

RESUMEN

2. a) 0.60 2. b) 0.70 3. a) 0.60	{ de nirvanina en un conejo de 2940 grs. en 24 m. { " " " " " " 2800 " " 27 " { " " " " " " 2570 " " 10 "	{ Produce { intoxicacion { cion
----------------------------------------	-----------------------------------------------------------------------------------------------------------------	---------------------------------------

El término medio de las esperiencias 2. a) i 3. a) demuestra, que 0.60 de nirvanina producen en un conejo de 2700 gramos la intoxicacion, o 0.222 de nirvanina obran de un modo tóxico en una solucion al 10 %, por inyeccion relativamente rápida.

Si se inyectan (esperiencia 1. a. i b.) 0.60 a 1 gramo de nirvanina en el trascurso de 1½ a 3 horas, no se produce ninguna accion tóxica.

 Museo Nacional de Medicina WWW.MUSEOMEDICINA.CL	1 a) 0.50 1 b) 0.50 2 b) 0.50 3 a) 0.50 3 b) 0.50	{ de nirvanina en un conejo de 2900 grs. en 68 m. { " " " " " " 2800 " " 68 m. { " " " " " " 2800 " " 12 m. { " " " " " " 2570 " " 5 m. { " " " " " " 2320 " " 1 h 24'	{ No { produce { intoxicacion { cion
-------------------------------------------------------------------------------------------------------------------------------------------	---------------------------------------------------------------	------------------------------------------------------------------------------------------------------------------------------------------------------------------------------------	-----------------------------------------------

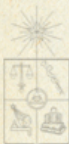
De las esperiencias anteriores se deduce, que 0.22 de nirvanina obran de un modo tóxico sobre un kilógramo de conejo; segun esto la dosis tóxica para un hombre de 50 kilógramos de peso seria 11 gramos.

La dosis conveniente segun Luxenburger para la práctica de las








operaciones sería la de 0.55; a pesar de que este experimentador ha usado dosis mas altas sin ningun peligro.





Hemos creido de necesidad para alejar dudas a los timoratos, dar copia fiel de las operaciones practicadas por Luxenburger en la policlínica de Münich.




Museo Nacional de Medicina  
WWW.MUSEOMEDICINA.CL



Museo Nacional de Medicina  
WWW.MUSEOMEDICINA.CL



Museo Nacional de Medicina  
WWW.MUSEOMEDICINA.CL



## CUADRO DE 134 OPERACIONES HECHAS

## Cuadro I. — 94 operaciones hechas con

## TUMORES NO

	DIAGNÓSTICO	TRATAMIENTO
1	19. — <i>Quistes sebáceos</i> , desde el tamaño de una arveja hasta una manzana pequeña. Situados en la cara, cuero cabellado, nuca i espalda.	Estirpacion con parte de piel (elipse), sutura.
2	4. <i>Lipomas</i> . — 3 chicos en el brazo i dorso. 1. como cabeza de feto en el costado torácico.	Estirpacion i sutura. " "
3	1. <i>Neuroma</i> , del tamaño de una lenteja en el antebrazo.	Estirpacion, sutura.
4	4 <i>Anjiomas</i> . 1 tamaño de arveja en la mano. 2 mayores que la anterior en la mejilla. 1 del tamaño de un poroto en el labio inferior.	Estirpacion i sutura " " Cauterizacion con Pa- quelin tres veces.
5	2 <i>Nævus pequeños</i> , 5 <i>Verrugas</i> , 1 <i>Granuloma</i> , en la cara i manos.	Escision, sutura o ter- mo cauterio.
6	4 <i>Gangliones</i> , todos sobre el dorso de la mano.	Estirpacion, sutura
7	1 <i>Clavo</i> del dedo pequeño.	Estirpacion.

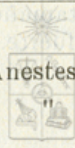


CON NIRVANINA, (LUXENBURGER)

anestesia por infiltracion

**INFLAMADOS**

Concentraci3n de la soluci3n	GASTO	ANOTACIONES
Al principio 1/5%, despues a menudo 1/3%	Segun el tama1o 10 hasta 80 cents. c.	Anestesia completa, algunos enfermos se dejaron operar varios en una sola sesi3n.
Soluci3n 1/2%	30-40 cents. c. 75 cents. c.	Anestesia completa.
Soluci3n 1/4%	15 cents. c.	Anestesia completa.
1/4% 1/3% 1/4%	15 cents. c. 20 " " Cada vez 25 cent3metros c3bicos.	Anestesia completa. " "
1/2%	Cada vez 10 a 20 cents. c.	Anestesia completa.
1/4%	Segun el tama1o 20 a 60 cents. c3bicos.	Anestesia completa.
1/4%	7 cents. c.	Sensaci3n de gran tensi3n.



	DIAGNÓSTICO	TRATAMIENTO
8	2 <i>Fibromas</i> del tamaño de una avellana en el antebrazo i maxilar inferior.	Estirpacion, sutura
<b>TUMORES MAS O</b>		
9	3 <i>Quistes sebáceos</i> inflamados en la cara i cuero cabelludo (como avellanas.)	Incision, enucleacion
10	6 <i>Ganglios</i> 2 en el cuello como nuez. 1 bubon pequeño. 3 abscesos glandulares del cuello.	Estirpacion Incision Incision
11	4 <i>Forúnculos</i> , en el antebrazo, nuca desde el tamaño de veinte centavos a peso fuerte.	Incision
12	<i>Bolsa serosa del olécrano</i> como avellana.	Incision
13	5 <i>Carcinomas de la cara</i> Cancroide (ala de la nariz) como diez centavos. Cancroide (dorso de la nariz) como ficha. Cancroide (párpado inferior) como arveja. 2 Cancroides del labio inferior como un proto.	Escision, autoplastia, sutura. Escision con el periostio, autoplastia. Escision autoplastia Escision triangular, suturas.

Concentraci3n de la soluci3n	GASTO	ANOTACIONES
$\frac{1}{5}\%$ $\frac{1}{4}$ "	30 cents. c. 55 cents. c.	Dolor peque1o al separarlo del maxilar inferior (talvez por falta de infiltraci3n.)

Museo Nacional de Medicina  
WWW.MUSEOMEDICINA.CL

**MENOS INFLAMADOS**

$4 i \frac{1}{2}\%$ WWW.MUSEOMEDICINA.CL	30 cents. c. 25 " "	Anestesia completa, despues que principi3 la infiltraci3n en las partes sanas.
$\frac{1}{4} i \frac{1}{2}\%$ $\frac{1}{2}$ " $\frac{1}{2}$ "	40 i 35 cents. c. 30 cents. c. 25 " "	En los del cuello peque1o ardor en el momento de la infiltraci3n de la c3psula. En el bub3n anestesia completa. En los abscesos el taponamiento un poco sensible.
$\frac{1}{2}\%$	30 a 80 cents. c.	En 3 casos anestesia completa; en uno la incisi3n se manifestaba por presi3n desagradable. La inyecci3n r3pida producia ardor.
$\frac{1}{2}\%$	45 cents. c.	Anestesia completa con excepci3n del taponamiento.
$\frac{1}{2}\%$	45 cents. c.	Anestesia completa.
$\frac{1}{2}$ "	50 " "	" "
$\frac{1}{2}$ "	15 " "	Anestesia regular, el pesta1o se evit3 con cocaina.
$\frac{1}{4}$ "	30 a 60 cents. c.	Anestesia completa.



Museo Nacional de Medicina  
WWW.MUSEOMEDICINA.CL

Museo Nacional de Medicina  
WWW.MUSEOMEDICINA.CL

Museo Nacional de Medicina  
WWW.MUSEOMEDICINA.CL

Museo Nacional de Medicina  
WWW.MUSEOMEDICINA.CL

Museo Nacional de Medicina  
WWW.MUSEOMEDICINA.CL

Museo Nacional de Medicina  
WWW.MUSEOMEDICINA.CL

Museo Nacional de Medicina  
WWW.MUSEOMEDICINA.CL

Museo Nacional de Medicina  
WWW.MUSEOMEDICINA.CL



Museo Nacional de Medicina  
WWW.MUSEOMEDICINA.CL

Museo Nacional de Medicina  
WWW.MUSEOMEDICINA.CL

	DIAGNÓSTICO	TRATAMIENTO
14	2 <i>Lupus</i> . a) del tamaño de un peso fuerte (dorso.) b) nódulos luposos sobre la nariz.	Escision, sutura Termocauterio
15	2 Tubérculos anatómicos del pulgar del tamaño de un poroto.	Escision, sutura
16	<i>Chalazion</i> del párpado superior.	Incision, extraccion
<b>OTRAS</b>		
17	5 <i>Estracciones de cuerpos extraños</i> (partículas de fierro, balas, astillas, vidros,) en la mano, brazo i dorso.	Incision, extraccion.
18	4 <i>Injertos</i> sobre superficies irregulars (de una ficha a puño.)	
19	2 <i>Escisiones experimentales</i> en úlceras estensas de la cara, para el diagnóstico microscópico.	
20	<i>Estraccion de cálculos articulares</i> (del tamaño de un dátil) en la rodilla. Escision de un franja articular.	Incision de la piel de 12 centímetros de largo. Incision de 5 centímetros de la cápsula articular.
21	3 <i>Fimosis</i> . <i>Una para fimosis.</i>	Operacion de Roser Debridacion.



Concentraci <sup>o</sup> n de la soluci <sup>o</sup> n	GASTO	ANOTACIONES
$\frac{1}{4}\%$ $\frac{1}{4}\%$ " "	60 cents. c. 25 " "	Anestesia completa. " "
$\frac{1}{4}\%$	30 cents. c.	Anestesia completa.
$\frac{1}{4}\%$	3-5 cents. c.	Anestesia completa.
<b>OPERACIONES</b>		
$\frac{1}{4}\%$	10-70 cents. c.	Anestesia completa.
$\frac{1}{3}\%$	30-100 cents. c.	Analjesia completa. El raspaje de las granula- cianas no fué dolorosa.
$\frac{1}{4}\%$ $\frac{1}{2}$ "	10 cents. c. 10 " "	Anestesia completa.
$\frac{1}{4}\%$	45 cents. c.	Analjesia completa. La pal- pacion de la sinovial engrosada no era dolorosa.
$\frac{1}{4}\%$ $\frac{1}{4}$ "	20 cents. c. 7 " "	Anestesia completa para las fimosis. Lijero ardor i aumento de tension para la parafimosis.



	DIAGNÓSTICO	TRATAMIENTO
22	<i>Cuerpos extraños de la uretra</i> (agujas de 7 centímetros de largo.)	Uretrotomía esterna, sutura.
23	<i>Frenillo corto</i> (pene).	Debridamiento, sutura a lo largo.
24	<i>Hernia escrotal derecha</i> (tamaño del puño.)	Operacion de Kocher con estirpacion del saco.
25	2 <i>Incisiones grandes</i> , que separaban muchos sus bordes en el dorso i brazo.	Sutura con catgut de la musculatura. Sutura de la piel con seda.
26	1 <i>Queloides falso</i> , grande en la piel del brazo debido a canterizacion con soda hirviente.	Escision de un trozo de piel de 96 cent. cuadrados, despues se cubrió con un colgajo pediculado.
27	2 <i>Cicatrices pequeñas</i> en la cara.	Escision, sutura.
28	3 <i>Operaciones de varices</i> (segun Trendelenburg.)	Ligadura de la vena safena magna, sutura de la piel.





Concentracion de la solucion	GASTO	ANOTACIONES
$\frac{1}{4}\%$	25 cents. c.	Desagrada solo la estracion de la aguja el nivel del bulbo.
$\frac{1}{4}\%$	5 cents. c.	Anestesia completa.
$\frac{1}{5}\%$	100 cents. c.	Para piel, tejido sub-cutáneo i capa superior del saco.
$\frac{1}{2}\%$	25 " "	Para las suturas musculares del canal inguinal.
$\frac{1}{10}\%$	30 " "	Anestesia completa, a veces se quejó de tirantes en el escroto i canal deferente.
	0.4 decg. nirvanina	Como la operacion duró mas de $\frac{3}{4}$ de hora, se usó tómulas empapadas para la sutura de la piel.
$\frac{1}{10}\%$	70-80 cetns. c.	La solucion al $\frac{1}{10}\%$ basta para producir anestesia completa de la musculatura.
$\frac{1}{8}\%$	30-40 " "	
$\frac{1}{4}\%$	90 cents. c.	La escision del queuloide era dolorosa en las partes duras, porque la dureza no permitia la infiltracion. El queuloide quedaba en este punto sensible, aun con solucion mas concentrada i las partes ménos duras se separaban sin dolor, lo mismo la autoplastia.
$\frac{1}{2}\%$	50 " "	
1 "	5 " "	
	0.52 centg. nirvanina	
$\frac{1}{2}\%$	30-40 cents. c.	Anestesia completa.
$\frac{1}{4}\%$	45-60 cents. c.	Anestesia completa.



	DIAGNÓSTICO	TRATAMIENTO
29	1 <i>Tumor periostal</i> de la tibia del tamaño de un poroto (sarcoma?)	Escision de un trozo oval de periostio, separacion de una lámina ósea, sutura de la piel.
30	<i>Caries tuberculosa</i> de la apofisis estiloides, foco de granulación difuso. Pequeño nódulo cariioso en el cráneo consecutivo a traumatismo.	Incision, raspaje. Raspaje.

**Cuadro 2.º—Anestesia**

31	6 <i>Contusiones</i> parciales o completas de la tercera i segunda falanaje.	Amputacion o reseccion, sutura.
32	5 <i>Uñas encarnadas</i> del dedo grande.	Estraccion de la uña. Escision de la matriz.
33	<i>Onicogriphosis.</i>	Estirpacion de la uña con su matriz.
34	2 Casos de agujas en la yema de los dedos.	Incision, extraccion.
35	1 <i>Neuroma</i> en el borde del índice.	Escision.
36	<i>Estraccion de astillas</i> de madera, debajo de la uña.	



Concentracion de la solucion	GASTO	ANOTACIONES
1/4%	40 cents. c.	Anestesia completa.
1/4% 1/2 "	20 cents. c. 40 " "	Anestesia satisfactoria.
1/2%	45	Anestesia completa.

**rejonial 40 operaciones**

2%	3-4 cents. c.	Anestesia completa despues de 5 a 8 minutos.
2%	3-6 cents. c.	Anestesia completa despues de 7 a 9 minutos (en un caso se estrajeron en una sesion ambas uñas de los dedos grandes.)
2%	7 cents. c.	Anestesia completa despues de 6 minutos.
2%	3 cents. c.	Anestesia completa despues de 5 a 9 minutos.
2%	4 cents. c.	Anestesia completa despues de 11 minutos.
2%	4 cents. c.	Anestesia completa despues de 8 a 12 minutos.



	DIAGNÓSTICO	TRATAMIENTO
37	4 <i>Paraonixis</i>	1.º Incision. 2.º { Estracion de la uña i 3.º { raspaje de la gra- 4.º { nulacion.
38	5 <i>Panadizos.</i>	Incision, raspaje.
39	1 <i>Incision</i> separando la cápsula de la articulacion mediana del dedo medio.	Sutura con catgut. Sutura de la piel.
40	1 <i>Necrosis</i> de la falanje terminal del pulgar, por panadizo periostal.	Incision, estraccion.
41	1 <i>Necrosis</i> de la falanje terminal del 4 dedo por panadizo periostal.	Incision, estraccion.
<b>Anestesia rejional por medio de inyecciones</b>		
42	Incision en el dorso de la mano, con seccion de los tendones estensores del pulgar.	Sutura con catgut de los tendones i músculos correspondientes. Sutura de la piel con seda.
43	Incision en el dorso de la mano, con seccion de los tendones del dedo índice i medio.	Sutura de los tendones de los músculos estensores 2.º i 3.º i del músculo estensor del índice. Sutura de la piel con seda.



Concentracion de la solucion	GASTO	ANOTACIONES
2 %	4-5 cents. c.	Anestesia completa despues de 9 a 14 minutos.
3 %	4 cents. c.	Anestesia completa despues de 12 minutos. Dos veces sensacion de ardor i tension, en inyecciones mui rápidas.
2 %	3½ cents. c.	Anestesia completa despues de 9 minutos.
2 %	3 cents. c.	Anestesia completa despues de 9 minutos.
2 %	3 cents. c.	Anestesia completa despues de 9 minutos.

**por encima de la articulacion de la muñeca**

2 %	19 cents. c. 0.38 de nirvanina	Inyeccion de: 11 cents. c. en el lado radial del antebrazo. 8 cents. c. en el lado cubital del antebrazo. Produjo despues de 22 minutos anestesia total.
2 %	16 cents. c. 0.32 de nirvanina	10 cents. c. en el lado radial del antebrazo. 6 cents. c. en el lado cubital. A los 20 mnuts. anestesia total.



	DIAGNÓSTICO	TRATAMIENTO
44	Herida en el dorso de la mano, con seccion de los tendones estensores del dedo índice, medio i cuarto, ademas de la cápsula articular del 2.º metacarpiano con el carpo.	Sutura con catgut de los tendones de los músculos estensores del 2.º, 3.º i 4.º dedo. Sutura de la piel con seda.
45	Herida punzante en la palma de la mano seccionando los tendones estensores del dedo medio.	Sutura con catgut de los tendones del músculo flexor superficial i profundo de III dedo. Sutura de la piel con seda.
46	Herida cortante de la palma de la mano con seccion de los tendones flexores del 4.º i 5.º dedo.	Sutura con catgut de los tendones del músculo flexor superficial i profundo del 4.º i 5.º dedo. Sutura de la piel con seda.
47	Luxacion complicada del pulgar, fractura parcial de la cabeza articular de la falanxe, arrancamiento de los tendones dorsales.	Reposicion sangrienta despues de quitar parte de los fragmentos de la cabeza articular. Sutura con catgut de los tendones del estenor corto i abductor del pulgar.
48	Cuerpo extraño (bala de revolvers) en la palma de la mano entre el 3.º i 4.º metacarpiano, estando en el periostio del último.	Incision, extraccion. Sutura parcial de la piel.

Concentraci3n de la soluci3n	GASTO	ANOTACIONES
2 %	18 cents. c. 0.36 de nirvanina	9 cents. c. en el lado radial del antebrazo. 9 cents. c. en el lado cubital. Produjo anestesia total a los 23 minutos.
2 %	23 cents. c. 0.46 de nirvanina	8 cents. c. en el radial. 8 cents. c. en el lado cubital. 7 cents. c. en el espacio inter3seo. Produjo despues de 17 minutos anestesia completa.
2 %	20 cents. c. 0.40 de nirvanina	7 cents. c. en el lado radial. 8 cents. c. en el lado cubital. 5 cents. c. en el espacio inter3seo. Produjo despues de 18 minutos anestesia completa.
2 %	24 cents. c. 0.48 de nirvanina	11 cents. c. en el lado radial 8 cents. c. en el lado cubital 5 cents. c. en el espacio inter3seo. Produjeron despues de 20 minutos anestesia completa.
2 %	18 cents. c. 0.36 de nirvanina	5 cents. c. en el lado radial. 7 cents. c. en el lado cubital. 6 cents. c. en el espacio inter3seo. Produjo despues de 17 minutos anestesia completa.

Museo Nacional de Medicina  
WWW.MUSEOMEDICINA.CL



Museo Nacional de Medicina  
WWW.MUSEOMEDICINA.CL

Museo Nacional de Medicina  
WWW.MUSEOMEDICINA.CL

Museo Nacional de Medicina  
WWW.MUSEOMEDICINA.CL

Museo Nacional de Medicina  
WWW.MUSEOMEDICINA.CL



Museo Nacional de Medicina  
WWW.MUSEOMEDICINA.CL

Museo Nacional de Medicina  
WWW.MUSEOMEDICINA.CL

	DIAGNÓSTICO	TRATAMIENTO
49	Flegmon de la palma de la mano comprometiendo la rejion del II i III metacarpiano.	Incision, taponamiento.
50	Panadizo tendinoso del dedo medio que se estendia a la palma de la mano.	Incision, abertura de la vaina tendinosa, taponamiento.
<b>Anestesia rejiional por medio de inyecciones</b>		
51	Necrosis parcial del calcáneo, dos trayectos fistulosos en el talon, a consecuencia de la introduccion de un clavo.	Incision de 1 a 2 centímetros de largo. Estraccion de la mitad del calcáneo necrosado, raspaje de las granulaciones, taponamiento con sutura parcial de la herida de la piel. Duracion de la operacion 1 hora.





Concentracion de la solucion	GASTO	ANOTACIONES
2 %	23 cents. c. 0.46 de nirvanina	8 cents. c. en el lado radial. 8 cents. c. en el lado cubital. 7 cents. c. en el espacio interóseo. A los 25 minutos anestesia completa.
2 %	25 cents. c. 0.50 de nirvanina	10 cents. c. en el lado radial. 9 cents. c. en el lado cubital. 6 cents. c. en el espacio interóseo. A los 27 minutos anestesia completa.

**hechas encima de la articulacion tibio tarsiana**

2 %	22 cents. c. 0.44 de nirvanina	Inyecciones de: 3 cents. c. por delante de cada maleolo. 5 cents. c. por detras de cada maleolo. 6 cents. c. por delante i entre el tendon de Aquiles. Produjo despues de 37 minutos anestesia completa no solo de la region del talon sino tambien de todo el pié.
-----	-----------------------------------	------------------------------------------------------------------------------------------------------------------------------------------------------------------------------------------------------------------------------------------------------------------------------



A continuacion pasaré en revista la serie de operaciones practi-  
cadas en el Hospital de San Vicente de Paul, en los distintos ser-  
vicios de cirujia.

OBSERVACION N.º 1.—BUBON CHANCROSO

Estanislao Bravo, 25 años, casado, comerciante, nacido en Jau-  
ja (Perú).

*Enfermedad actual.*—Hace un mes que presenta un bubon su-  
purado en la ingle derecha, consecutivo a un chancro blando.

*Tratamiento.*—Inyeccion de tres gramos de solucion de nirva-  
nina al 5% cinco minutos despues se hizo una incision de 5 centi-  
metros de largo i profunda hasta el foco.

Cantidad inyectada:..... 0.15 centigramos

Duracion de la operacion:..... 4 minutos.

Anestesia completa.

OBSERVACION N.º 2.—BUBON CHANCROSO

Arturo Berrios, 18 años, soltero, panadero, nacido en Santiago.

*Enfermedad actual.*—Hace diez dias que presenta un bubon  
supurado en la ingle derecha.

*Tratamiento.*—Inyeccion de dos gramos de solucion de nirva-  
nina al 5%, cinco minutos despues incision de 4 centímetros de  
largo i profunda hasta el foco.

Cantidad inyectada:..... 0.10 centigramos

Duracion de la operacion:..... 2 minutos

Anestesia completa.

OBSERVACION N.º 3.—BUBON CHANCROSO

Juan Francisco Chavez, 19 años, soltero, gañan, nacido en Hue-  
churaba.

*Enfermedad actual.*—Hace 25 dias que presenta un bubon su-  
purado en la ingle izquierda consecutivo a un chancro blando.

*Tratamiento.*—Inyeccion de tres gramos de solucion de nirva-  
nina al 5%, cinco minutos despues incision de 5 centímetros de  
largo i profunda hasta el foco.

Cantidad inyectada:..... 0.15 centigramos

Duracion de la operacion:..... 3 minutos.

Anestesia completa.

OBSERVACION N.º 4.—BUBON CHANCROSO

Manuel Cárdenas, 22 años, comerciante, soltero, nacido en San Carlos.

*Enfermedad actual.*—Hace 8 días que presenta un bubon supurado en la ingle izquierda, consecutivo a un chancro blando.

*Tratamiento.*—Inyección de 3 gramos de solución de nirvanina al 5 %, cinco minutos después incisión de 5 centímetros de largo i profunda hasta el foco.

Cantidad inyectada:..... 0.15 centigramos

Duración de la operación:..... 5 minutos.

Anestesia completa.

OBSERVACION N.º 5.—BUBON CHANCROSO

Ernesto Gutierrez, 15 años, gañan, nacido en Santiago.

*Enfermedad actual.*—Hace 15 días que presenta un bubon supurado en la ingle derecha, consecutivo a un chancro blando.

*Tratamiento.*—Inyección de 4 gramos de solución de nirvanina al 5 %, cinco minutos después incisión de 6 centímetros de largo i profunda hasta el foco.

Cantidad inyectada:..... 0.20 centigramos

Duración de la operación:..... 5 minutos.

Anestesia completa.

OBSERVACION N.º 6.—BUBON CHANCROSO

Blas Silva, 20 años, soltero, panadero, nacido en Santiago.

*Enfermedad actual.*—Hace un mes que presenta un bubon en la ingle izquierda, consecutivo a un chancro blando.

*Tratamiento.*—Inyección de dos gramos de solución de nirvanina al 5 %, cinco minutos después incisión de 5 centímetros de largo i profunda hasta el foco.

Cantidad inyectada:..... 0.10 centigramos

Duración de la operación:..... 3 minutos.

Anestesia completa.

OBSERVACION N.º 7.—BUBON GOMOSO SIFILÍTICO

Santiago Rubio, 23 años, soltero, soldado, nacido en San Fernando

*Enfermedad actual.*—Presenta un bubon gomoso en la ingle derecha, consecutivo a un chancro duro.

*Tratamiento.*—Inyeccion de dos gramos de solucion de nirvanina al 5 %, dos minutos despues incision de 5 centímetros de largo i profunda hasta el foco.

Cantidad inyectada:..... 0,10 centígramos  
Duracion de la operacion:.... 2 minutos.  
Anestesia completa.

## OBSERVACION N.º 8.—BUBON CHANCROSO

Juan Alberto Barahona, 20 años, soltero, carpintero, nacido en Lontué.

*Enfermedad actual.*—Hace 15 dias presenta un bubon en la ingle derecha, consecutivo a un chancro blando.

*Tratamiento.*—Inyeccion de tres gramos de solucion de nirvanina al 5 %, tres minutos despues incision de 5 centímetros de largo i profunda hasta el foco.

Cantidad inyectada:..... 0,15 centígramos  
Duracion de la operacion:..... 2 minutos.  
Anestesia completa.

## OBSERVACION N.º 9.—BUBON CHANCROSO

Pedro Dolibier, 57 años, viudo, jardinero, nacido en Francia.

*Enfermedad actual.*—Hace 14 dias que presenta un bubon en la ingle derecha, consecutivo a un chancro blando.

*Tratamiento.*—Inyeccion de dos gramos de solucion de nirvanina al 5 %, cinco minutos despues incision de 7 centímetros de largo i profunda hasta el foco.

Cantidad inyectada:..... 0,12½ centígramos  
Duracion de la operacion:..... 2 minutos.  
Anestesia completa

## OBSERVACION N.º 10.—BUBON CHANCROSO

Carlos 2.º Badilla, 20 años, soltero, tornero, nacido en Tolten.

*Enfermedad actual.*—Presenta un bubon en la ingle izquierda, consecutivo a un chancro blando.

*Tratamiento.*—Inyeccion de dos gramos de solucion de nirvanina al 5 %, tres minutos despues incision de 4 centímetros de largo i profunda hasta el foco.

Cantidad inyectada:..... 0,10 centígramos  
Duracion de la operacion:..... 3 minutos.  
Anestesia completa

OBSERVACION N.º 11.—BUBON CHANCROSO

Santiago Gaete, 19 años, soltero, soldado, nacido en Rengo.  
*Enfermedad actual.*—Hace 24 días que presenta un bubon en la ingle izquierda, consecutivo a un chancro blando.

*Tratamiento.*—Inyección de tres gramos de solución de nirvanina al 2½%, cinco minutos después incisión de 5 centímetros de largo, enucleación del ganglio.

Cantidad inyectada:..... 0.07½ centigramos

Duración de la operación:..... 3 minutos

Anestesia completa.

OBSERVACION N.º 12.—FIMOSIS CHANCROSA

Arturo Rubio, 20 años, soltero, empleado, nacido en Navidad.  
*Enfermedad actual.*—La fimosis que presenta es consecutiva a un chancro blando.

*Tratamiento.*—Previa compresión elástica en la base del pene, inyección de dos gramos i medio de solución de nirvanina al 5%, al rededor del prepucio; diez minutos después se hizo la circuncisión.

Cantidad inyectada:..... 0.12½ centigramos

Duración de la operación:..... 20 minutos.

Anestesia completa.

OBSERVACION N.º 13.—FIMOSIS CHANCROSA

Carlos Diaz, 17 años, soltero, talabartero, nacido en Santiago.  
*Enfermedad actual.*—La fimosis que presenta es consecutiva a un chancro blando.

*Tratamiento.*—Previa compresión elástica en la base del pene, inyección de tres gramos de solución de nirvanina al 5% al rededor del prepucio; diez minutos después se hizo la circuncisión.

Cantidad inyectada:..... 0.15 centigramos

Duración de la operación:..... 20 minutos.

Anestesia completa.

OBSERVACION N.º 14.—FIMOSIS CHANCROSA

Camilo Gomez, 22 años, soltero, gañan, nacido en Chimbarongo.  
*Enfermedad actual.*—La fimosis que presenta es consecutiva a un chancro duro.

Museo Nacional de Medicina

WWW.MUSEOMEDICINA.CL

*Tratamiento.*—Previa compresion elástica en la base del pene, inyeccion de dos gramos de solucion de nirvanina al 5 % al rededor del prepucio; diez minutos despues se hizo la circuncision.

Cantidad inyectada:..... 0.10 centigramos

Duracion de la operacion:..... 10 minutos.

Anestesia completa.

OBSERVACION N.º 15.—FIMOSIS CONJÉNITA

Gumecindo Ugarte, 17 años, soltero, empleado, nacido en Santiago.

*Enfermedad actual.*—Presenta desde el nacimiento fimosis, actualmente tiene blenorrajia, la que ha decidido la operacion.

*Tratamiento.*—Previa compresion elástica en la base del pene, inyeccion de dos gramos de solucion de nirvanina al 5 % al rededor del prepucio; cinco minutos despues se hizo la circuncision.

Cantidad inyectada:..... 0.10 centigramos

Duracion de la operacion:..... 30 minutos.

Anestesia completa.

OBSERVACION N.º 16.—FIMOSIS CHANCROSA

Lorenzo Leiva, 22 años, soltero, minero, nacido en Limache.

*Enfermedad actual.*—La fimosis que presenta es consecutiva a un chancro blando.

*Tratamiento.*—Previa compresion elástica en la base del pene, inyeccion de dos gramos de solucion de nirvanina al 5 % al rededor del prepucio; diez minutos despues se hizo la circuncision.

Cantidad inyectada:..... 0.10 centigramos

Duracion de la operacion:..... 20 minutos.

Anestesia completa.

OBSERVACION N.º 17.—FIMOSIS CHANCROSA

Salomon Norambuena, 17 años, soltero, soldado, nacido en Chillan.

*Enfermedad actual.*—La fimosis que presenta es debida a un chancro blando, blenorrajia i condilomas.

*Tratamiento.*—Previa compresion elástica en la base del pene, inyeccion de dos gramos de solucion de nirvanina al 5 % al rededor del prepucio; diez minutos despues se hizo la circuncision.

Cantidad inyectada:..... 0.10 centigramos

Duracion de la operacion:..... 20 minutos.

Anestesia completa.

OBSERVACION N.º 18.—FIMOSIS CHANCROSA

Juan Lopez, 28 años, soltero, inválido, nacido en Ovalle.

*Enfermedad actual.*—La fimosis que presenta es consecutiva a chancros blandos.

*Tratamiento.*—Previa compresion elástica en la base del pene, inyeccion de cinco gramos de solucion del nirvanina al 5 %, al rededor del prepucio; cinco minutos despues incision circular de la piel hasta cerca de la mucosa.

En la mucosa se inyectó dos gramos de solucion de nirvanina al 5 %, cinco minutos despues se completó la circuncision.

Cantidad inyectada:..... 0,35 centigramos

Duracion de la operacion:..... una hora.

Anestesia completa.

OBSERVACION N.º 19.—FIMOSIS BLENORRÁJICA

Esteban Droguett, 35 años, casado, gañan, nacido en Rengo.

*Enfermedad actual.*—La fimosis que presenta es consecutiva a una blenorrajia.

*Tratamiento.*—Previa compresion elástica en la base del pene, inyeccion de cuatro gramos de solucion de nirvanina al 5 % al rededor del prepucio; cinco minutos despues incision circular de la piel hasta cerca de la mucosa.

En la mucosa se inyectó cuatro gramos de solucion de nirvanina al 5 %, cinco minutos despues se completó la circuncision.

Cantidad inyectada:..... 0,40 centigramos

Duracion de la operacion:..... una hora veinte minutos.

Anestesia completa.

OBSERVACION N.º 20.—FIMOSIS CHANCROSA

Próspero Farias, 23 años, soltero, empleado, nacido en Matanzas.

*Enfermedad actual.*—La fimosis que presenta es consecutiva a chancro blando i blenorrajia.

*Tratamiento.*—Previa compresion elástica de la base del pene, inyeccion de tres gramos de solucion de nirvanina al 5 %, al rededor del prepucio; cinco minutos despues, incision circular de la piel hasta cerca de la mucosa.

En la mucosa se inyectó dos gramos de solucion de nirvanina al 5 %; cinco minutos despues se completó la circuncision.

Cantidad inyectada:..... 0,25 centigramos

Duracion de la operacion:..... 40 minutos.

Anestesia completa.

Museo Nacional de Medicina

WWW.MUSEOMEDICINA.CL

## OBSERVACION N.º 21.—FIMOSIS POR CONDILOMAS

Eleuterio Galvez, 17 años, soltero, soldado, nacido en Santiago.

*Enfermedad actual.*—La fimosis que presenta es consecutiva a una gran cantidad de condilomas.

*Tratamiento.*—Prévia compresion elástica de la base del pene, inyeccion de dos gramos de solucion de nirvanina al 5 %, al rededor del prepucio; cinco minutos despues se hizo la circuncision. En tórulas se usó ademias dos i medio gramos de solucion de nirvanina, aplicadas cerca de la mucosa.

Cantidad inyectada:..... 0.10 centigramos  
 En tórulas:..... 0.12½ centigramos  
 Duracion de la operacion:..... 5 minutos.  
 Anestesia completa

## OBSERVACION N.º 22.—FIMOSIS POR CONDILOMAS

Abelardo Peralta, 23 años, soltero, comerciante, nacido en Chillan.

*Enfermedad actual.*—La fimosis que presenta es consecutiva a condilomas.

*Tratamiento.*—Previa compresion elástica en la base del pene, inyeccion de cinco gramos de solucion de nirvanina al 5 %, al rededor del prepucio; cinco minutos despues incision circular de la piel hasta cerca de la mucosa.

En la mucosa se inyectó tres gramos de solucion de nirvanina al 5 %, cinco minutos despues se completó la circuncision.

Cantidad inyectada:..... 0.40 centigramos  
 Duracion de la operacion:..... Una hora  
 Anestesia completa

## OBSERVACION N.º 23.—FIMOSIS CHANCROSA

José R. Mena, 26 años, soltero, carretero, nacido en Lo Ovalle.

*Enfermedad actual.*—La fimosis que presenta es consecutiva a condilomas i blenorrajia.

*Tratamiento.*—Previa compresion elástica en la base del pene, inyeccion de dos gramos de solucion de nirvanina al 5 %, al rededor del prepucio; cinco minutos despues incision circular de la piel hasta cerca de la mucosa.

En la mucosa se inyectó dos gramos de solucion de nirvanina al 5 %, cinco minutos despues se completó la circuncision.

Cantidad inyectada:..... 0.20 centigramos  
 Duracion de la operacion:..... 45 minutos.  
 Anestesia completa.



OBSERVACION N.º 24.—ABSCESO FRIO DEL TÓRAX

Isidoro Leiva, 14 años, nacido en Santa Cruz.

*Enfermedad actual.*—Hace un mes que presenta un absceso frio en el costado izquierdo del tórax, del tamaño de una pequeña naranja.

*Tratamiento.*—Inyeccion de dos gramos de solucion de nirvanina al 5 %; cinco minutos despues incision de 6 centímetros de largo i profunda hasta el foco.

Cantidad inyectada:..... 0.10 centigramos

Duracion de la operacion:..... 5 minutos.

Anestesia completa

OBSERVACION N.º 25.—ABSCESO HEPÁTICO

Juan Abarca, 40 años, casado, cigarrero, nacido en Santiago.

*Enfermedad actual.*—Hace ocho meses que sufre del hígado, actualmente presenta un gran absceso.

*Tratamiento.*—Inyeccion de tres gramos de solucion de nirvanina al 5 %, cinco minutos despues incision de la piel i músculos de ocho centímetros de largo hasta el hueso; despues reseccion de un trozo de costilla.

Cantidad inyectada:..... 0.15 centigramos

Duracion de la operacion:..... 35 minutos.

Anestesia completa, salvo al seccionar la costilla que hubo lijero dolor.

OBSERVACION N.º 26.—RESECCION DEL CORDON ESPERMÁTICO

Marcos Covarrubias, 74 años, soltero, herrero, nacido en Alhue.

*Enfermedad actual.*—Presenta una gran hipertrofia prostática, tiene perturbaciones urinarias desde hace mucho tiempo.

*Tratamiento.*—Inyeccion de dos gramos de solucion de nirvanina al 5 %, en el lado derecho del escroto; cinco minutos despues incision de 7 centímetros de largo, aislamiento del cordón, se resecó 4 centímetros de cordon entre dos ligaduras de catgut, despues sutura de la piel con crin. Ademas se usó 5 centigramos de nirvanina, es decir, un gramo de la solucion al 5 %, que se aplicó en una tórula para anestesiar el cordon i tejidos vecinos.

Cantidad inyectada:..... 0.10 centigramos

En tórula: ..... 0.05 "

Duracion de la operacion:..... 10 minutos.

Anestesia completa



## OBSERVACION N.º 27.—GANGLIO TUBERCULOSO DEL CUELLO

Jorje Saez, 18 años, soltero, empleado, nacido en Santiago.

*Enfermedad actual.*—Hace dos meses que presenta un ganglio tuberculoso, del tamaño de una nuez, en la parte media del lado derecho del cuello; además tiene un absceso frío del tórax i una osteitis tuberculosa del calcáneo derecho.

*Tratamiento.*—Inyección de dos gramos de solución de nirvanina al 5 %; cinco minutos después incisión de 6 centímetros, enucleación del ganglio i sutura.

El enfermo notó ligero dolor de cabeza tal vez debido a la extensión forzada de la cabeza durante la operación.

Cantidad inyectada:..... 0.10 centigramos

Duración de la operación:..... 20 minutos.

Anestesia completa

## OBSERVACION N.º 28.—FLEGMON DE LA CARA

Juan de Dios Segovia, 38 años, soltero, comerciante, nacido en Santiago.

*Enfermedad actual.*—Presenta un flegmon en el lado izquierdo de la cara, consecutivo a un traumatismo.

*Tratamiento.*—Inyección de dos gramos de solución de nirvanina al 5 %, uno en la piel i el otro en la parte profunda; diez minutos después incisión de 6 centímetros de largo i profunda hasta el foco.

Cantidad inyectada:..... 0,10 centigramos

Duración de la operación:..... 10 minutos.

Anestesia completa.

## OBSERVACION N.º 29.—VARICOCELE

Camilo Ouvrie, 26 años, soltero, empleado, nacido en Francia.

*Enfermedad actual.*—Hace 8 años que presenta un varicocele izquierdo, bastante desarrollado.


*Tratamiento.*—Inyección de dos gramos de solución de nirvanina al 5 %, en el lado izquierdo del escroto; cinco minutos después incisión de la piel, en extensión de 5 centímetros.

Puestos al descubierto los vasos i el cordón, se aplicó una tórula con dos gramos de solución de nirvanina al 5 %; cinco minutos



despues se aisló el cordon, se separó el paquete vascular en tres manojos, seis ligaduras, en seguida sutura de la piel con crin.

Cantidad inyectada:..... 0,10 centigramos  
 En tómulas..... 0,10 "  
 Duracion de la operacion:..... 35 minutos.  
 Anestesia completa.



## OBSERVACION N.º 30.—QUISTE SEBÁCEO

Mercedes Soto, 60 años, soltera, dueña de casa, nacida en Codegua  
*Enfermedad actual.*—Hace diez años que presenta en la parte superior de la cabeza un quiste sebáceo del tamaño de una nuez.

*Tratamiento.*—Inyeccion de dos gramos i medio de solucion de nirvanina al 5%; cinco minutos despues incision elíptica de cinco centímetros de largo, esta parte de piel comprendida en la elipse se reseco, en seguida enucleacion del quiste i sutura intradérmica con crin.

Cantidad inyectada:..... 0,12½ centigramos  
 Duracion de la operacion:..... 30 minutos.  
 Anestesia completa.

## OBSERVACION N.º 31.—RESECCION DEL CORDON ESPERMÁTICO

Marcos Covarrubias, 74 años, soltero, herrero, nacido en Alhué.  
*Enfermedad actual.*—Presenta una gran hipertrofia prostática, tiene perturbaciones urinarias desde hace mucho tiempo.

*Tratamiento.*—Inyeccion de dos gramos de solucion de nirvanina al 5%, en el lado izquierdo del escroto; cinco minutos despues incision de siete centímetros de largo, aislamiento del cordon, se reseco cuatro centímetros de cordon entre dos ligaduras de catgut; en seguida sutura de la piel con crin.

Cantidad inyectada:..... 0,10 centigramos  
 Duracion de la operacion:..... 10 minutos.  
 Anestesia completa.

## OBSERVACION N.º 32.—LIPOMA (PESO, 280 GRAMOS)

Miguel Parraguez, 40 años, casado, sirviente, nacido en Vichuquen.

*Enfermedad actual.*—Hace veinte años que le apareció en el hombro izquierdo, un tumorcito del tamaño de un garbanzo, este tumor ha crecido lentamente hasta contituir hoi dia un tumor del tamaño de un huevo de cisne.



*Tratamiento.*—Inyeccion de once gramos de solucion de nirvina al 2½%, siguiendo una elipse con dos colas; cinco minutos despues incision elíptica de treinta i cinco centímetros, enucleacion del tumor i sutura intradérmica con crin.

Cantidad inyectada:..... 0,27½ centígramos  
 Duracion de la operacion:..... 45 minutos.  
 Anestesia completa.

## OBSERVACION N.º 33.—LIPOMA

Pedro José Martinez, 42 años, casado, herrero, nacido en San Carlos.

*Enfermedad actual.*—Hace seis años que presenta en la rejion occipital izquierda, un lipoma de tamaño de un huevo de gallina.

*Tratamiento.*—Inyeccion de cinco gramos de solucion de nirvina al 2½%, siguiendo una elipse de quince centímetros de largo, cinco minutos despues incision de quince centímetros, el tumor estaba mui adherido, lo que hizo necesario inyectar, dos gramos de la misma solucion a los dos del tumor.

Cantidad inyectada:..... 6,17½ centígramos  
 Duracion de la operacion:..... 30 minutos.

La anestesia fué completa, salvo algunos puntos profundos, donde no alcanzo la solución.

## OBSERVACION N.º 34.—HEMATOMA SUPURADO

Miguel Gonzalez, 48 años, casado, mozo, nacido en Linares.

*Enfermedad actual.*—Hace un año que presenta a consecuencia de un traumatismo, en el reborde costal izquierdo, un tumor del tamaño de una naranja, fluctuante i la piel de coloracion violácea.

*Tratamiento.*—Inyeccion de tres gramos de solucion de nirvina al 5%; cinco minutos despues incision de seis centímetros hasta el foco supurado.

Cantidad inyectada:..... 0.15 centígramos  
 Duracion de la operacion:..... 5 minutos.  
 Anestesia completa.

## OBSERVACION N.º 35.—UÑA ENCARNADA

Francisco Arenas, 23 años, soltero, mozo, nacido en Rengo.

*Enfermedad actual.*—Hace un mes que tiene encarnada la uña del dedo gordo del pié izquierdo, le produce fuertes dolores.



*Tratamiento.*—Previa compresion elástica en base del dedo, inyeccion de gramo i medio de solucion de nirvanina al 5 %, a los cuatro lados de la uña; cinco minutos despues arrancamiento de la uña en tres pedazos, en seguida cauterizacion con termo cauterio.

Cantidad inyectada:..... 0.07½ centígramos  
 Duracion de la operacion:..... 10 minutos.  
 Anestesia completa.

OBSERVACION N.º 36.—SARCOMA DE LA PARÓTIDA

*Delia Mandujano*, 26 años, soltera, dueña de casa, nacida en Tiltil.  
*Enfermedad actual.*—Hace dos años notó un tumorcito chico por debajo de la oreja derecha, ha crecido hasta presentar actualmente el tamaño de una nuez, es indolente.

*Tratamiento.*—Inyeccion en la piel de un gramo de solucion de nirvanina al 5 %, cinco minutos despues incision de cinco centímetros. En las vecindades del tumor por debajo de la piel se inyectó dos gramos de solucion de nirvanina al 5 %, cinco minutos despues se continuó la operacion, enucleacion i sutura.

Cantidad inyectada:..... 0.15 centímetros  
 Duracion de la operacion:..... 30 minutos.  
 Anestesia completa.

OBSERVACION N.º 37.—GANGLION DEL ANTEBRAZO

*Petronila Ordenes*, 22 años, soltera, sirvienta, nacida en Florida.  
*Enfermedad actual.*—Hace mas de un año, que presenta en la parte anterior e inferior del antebrazo izquierdo, un tumor del tamaño de una nuez, sin cambio de coloracion de la piel, indolente, renitente i en parte movable.

*Tratamiento.*—Inyeccion de dos gramos de solucion de nirvanina al 5 %; cuatro minutos despues incision de cinco centímetros, estirpacion i sutura con crin.

Cantidad inyectada:..... 0.10 centígramos  
 Duracion de la operacion:..... 23 minutos.  
 Anestesia completa.

OBSERVACION N.º 38.—OPERACION DE TRENDELEBURG

*Hipólito Cabeneque*, 56 años, soltero, empleado, nacido en Francia.

*Enfermedad actual.*—Hace veinte años que padece de úlceras en la pierna izquierda, consecutivas a várices.

Museo Nacional de Medicina

WWW.MUSEOMEDICINA.CL

*Tratamiento*—Inyeccion de tres gramos de solucion de nirvanina al 5 %, en la parte media e interna del muslo, en el trayecto de la vena safena interna; cinco minutos despues incision de ocho centímetros de largo hasta el tejido celular sub-cutáneo.

En seguida se colocó dos ligaduras en la safena i se reseco seis centímetros, despues sutura con crin.

Cantidad inyectada:..... 0.15 centigramos.

Duracion de la operacion:..... 23 minutos.

Anestesia completa.

Actualmente este enfermo, sirve como mozo en el Hospital, está completamente sano de sus úlceras,

OBSERVACION N.º 39.—UÑA ENCARNADA

Estanislao Bravo, 24 años, casado, comerciante, nacido en el Perú.

*Enfermedad actual*.—Hace dos meses que presenta encarnada, la uña del dedo grande de la mano izquierda.

*Tratamiento*.—Previa ligadura elástica en la raiz del dedo, inyeccion de dos gramos de solucion de nirvanina al 5 %. en las partes laterales de la uña; cinco minutos despues incision de las partes blandas i del tercio esterno de la uña.

Cantidad inyectada:..... 0.10 centigramos

Duracion de la operacion:..... 5 minutos.

Anestesia completa.

OBSERVACION N.º 40.—GANGLIO SUPURADO DEL CUELLO

Juan de Dios Herrera, 45 años, viudo, gañan, nacido en Ourepto.

*Enfermedad actual*.—Hace un mes que presenta un ganglio supurado en el lado derecho del cuello.

*Tratamiento*.—Inyeccion de gramo i medio de solucion de nirvanina al 5 %; cinco minutos despues incision de 4 centímetros profunda hasta el foco.

Cantidad inyectada:..... 0.07½ centigramos

Duracion de la operacion:..... 4 minutos.

Anestesia completa.

OBSERVACION N.º 41.—FÍSTULA URETRAL


Vicente Rubio, 39 años, casado, carpintero, nacido en Rosario.

*Enfermedad actual*.—Hace un año que tiene en la parte i cara inferior del pene, una fístula de un centímetro de ancho.

*Tratamiento*.—Inyeccion de dos gramos de solucion de nirvanina

al 5 %, al rededor de la fistula; cinco minutos despues, incision hacia arriba i abajo, refrescamiento de los bordes i sutura con seda.

Cantidad inyectada:..... 0.10 centígramos  
 Duracion de la operacion:..... 35 minutos.  
 Anestesia completa.



OBSERVACION N.º 42. — CUERPO EXTRAÑO EN EL MUSLO

Manuel Martinez, 16 años, empleado, nacido en Santiago.

*Enfermedad actual.* — Hace nueve meses que se introdujo casualmente una espina de espino en la parte media e interna del muslo derecho, ésta se quebró i ha quedado en el tejido celular subcutáneo; la piel está sana.

*Tratamiento.* — Inyeccion de dos gramos de solucion de nirvanina al 2½ %; cinco minutos despues incision de tres centímetros de piel, extraccion de la espina a bisturi, pues estaba rodeada de tejido conjuntivo fibroso muy adherida al tejido celular. En segunda sutura de la piel con crin.

Cantidad inyectada:..... 0.05 centígramos  
 Duracion de la operacion:..... 5 minutos.  
 Anestesia completa.


OBSERVACION N.º 43. — QUISTE SIBÁCEO

Juan Sanchez, 30 años, casado, empleado, nacido en Chillan.


*Enfermedad actual.* — Hace tres años que presenta en la rejion occipital un tumor del tamaño de una nuez,

*Tratamiento.* — Inyeccion de dos gramos de solucion de nirvanina al 5 %; cinco minutos despues incision de seis centímetros i enucleacion del tumor.

Cantidad inyectada:..... 0.10 centígramos  
 Duracion de la operacion:..... 10 minutos.  
 Anestesia completa.



OBSERVACION N.º 44. — CONDILOMAS ANALES



Jorje Saavedra, 35 años, soltero, sirviente, nacido en Cauquenes.  
*Enfermedad actual.* — Hace cuatro meses que presenta una serie de condilomas en las márgenes del ano.

*Tratamiento.* — Inyeccion de cinco gramos de solucion de nirvanina al 5 %; en la base de implantacion de los condilomas; cinco minutos despues cauterizacion con termo cauterio.

Cantidad inyectada:..... 0.25 centígramos  
 Duracion de la operacion:..... 5 minutos.  
 Anestesia completa.



OBSERVACION N.º 45.—PARAFIMÓISIS

Mannel Gonzalez, 21 años, soltero, gañan, nacido en Melipilla.

*Enfermedad actual.*—A consecuencia de chancros blandos se produjo una fimosis i por falsas maniobras usa parafimosis.

*Tratamiento.*—Inyeccion de dos gramos de solucion de nirvanina al 5 % ; en la parte dorsal del prepucio; cinco minutos despues debridacion a bisturi.

Cantidad inyectada:..... 0.10 centígramos

Duracion de la operacion:..... 5 minutos.

Anestesia completa.



Museo Nacional de Medicina

WWW.MUSEOMEDICINA.CL

**CONCLUSIONES**

1.º La duracion de la anestesia por la nirvanina es mas larga i segura que por la cocaina;

2.º Su poder tóxico es diez veces menor;

3.º Las soluciones de nirvanina desde 2 % son de un gran poder antiséptico;


4.º Soluciones antiguas no se alteran i pueden sufrir la esterilizacion sin descomponerse;

5.º El dolor post-operatorio no se presenta;

6.º La solucion al 5 % es la mas práctica, porque a los cinco minutos produce anestesia;






7.º Posee sobre la cocaina la ventaja de obrar sobre los tejidos inflamados;

8.º Tiene el inconveniente de producir disminucion de los latidos cardiacos.




Museo Nacional de Medicina

WWW.MUSEOMEDICINA.CL



Museo Nacional de Medicina


WWW.MUSEOMEDICINA.CL





### BIBLIOGRAFIA

Ueber das neue Localanaestheticum "Nirvanin."  
 Von Dr. August Luxenburger, assistent del Poliklinik.  
 Separatabdruck aus des Münchener Medicinischen Wochens-  
 chrift. N.º 1 u 2, 1899.







Bonnard, Orthoforme et chlorhydrate d' orthoforme en art den-  
 taire (L' Odontologie,) 30 mai et 15 juin 1898.



Museo Nacional de Medicina




WWW.MUSEOMEDICINA.CL

Bolletín General de Terapéutíque. De la valeur pharmacodyna-  
 mique de la nirvanine, par A. Joanin, 23 juin 1899.



Museo Nacional de Medicina

WWW.MUSEOMEDICINA.CL



Museo Nacional de Medicina

WWW.MUSEOMEDICINA.CL

